

DOI: <https://doi.org/10.17816/fm16308>

EDN: EDMLHM



Морфометрический анализ перстневидного хряща у взрослого населения Российской Федерации: одномоментное исследование

М.П. Полетаева¹, R.M. Boedi², N. Angelakopoulos^{3,4}, A. Franco⁴, S. De Luca⁵, Г.В. Золотенкова¹¹ Первый Московский государственный медицинский университет имени И.М. Сеченова (Сеченовский Университет), Москва, Россия;² Universitas Diponegoro, Семаранг, Индонезия;³ University of Bern, Берн, Швейцария;⁴ Faculdade São Leopoldo Mandic, Кампинас, Бразилия;⁵ University of Oviedo, Овьедо, Испания

АННОТАЦИЯ

Обоснование. Глубокое знание размеров перстневидного хряща необходимо для планирования и проведения медицинских вмешательств, включая хирургическое лечение и неотложную терапию, для точной судебно-медицинской идентификации личности, а также для исследования повреждений шейного отдела. В то же время исследования по оценке морфологических и морфометрических параметров перстневидного хряща у взрослого населения Российской Федерации ранее не проводили.

Цель исследования. Собрать и проанализировать данные о морфометрических характеристиках перстневидного хряща у взрослого населения Российской Федерации и сравнить полученные данные с результатами аналогичных исследований в других популяциях.

Методы. Проведено наблюдательное одномоментное выборочное одноцентровое исследование. В него включали препараты из тканей трупов взрослых людей обоего пола, не подвергавшихся обширным хирургическим вмешательствам и не имеющих патологических изменений в области гортани. При этом выполнили 17 морфометрических измерений с применением цифрового штангенциркуля и электронных весов для анализа полового диморфизма и анатомических вариаций.

Результаты. Провели анализ 67 препаратов гортани человека, зафиксированных в формалине (37 мужских и 30 женских образцов). Результаты исследования подтвердили выраженный половой диморфизм перстневидного хряща: у мужчин он стабильно крупнее по всем параметрам, чем у женщин. Выраженной двусторонней асимметрии не наблюдали. При сравнении с данными из других регионов мира установлено, что в российской когорте перстневидный хрящ крупнее, чем в Западной Индии, но меньше, чем в Нигерии. По размерам он сопоставим с данными по когортам из Германии и Южной Кореи.

Заключение. Полученные данные свидетельствуют о существенном влиянии половой и этнической принадлежности человека на морфологические характеристики перстневидного хряща. В исследовании получены ценные анатомические данные, которые могут повысить качество планирования хирургических вмешательств и рентгенографических исследований, а также повысить точность судебно-медицинской идентификации, особенно в отношении неопознанных останков.

Ключевые слова: перстневидный хрящ; гортань; морфология; морфометрия; определение пола.

Как цитировать:

Полетаева М.П., Boedi R.M., Angelakopoulos N., Franco A., De Luca S., Золотенкова Г.В. Морфометрический анализ перстневидного хряща у взрослого населения Российской Федерации: одномоментное исследование // Судебная медицина. 2025. Т. 11, № 4. С. 338–346. DOI: 10.17816/fm16308 EDN: EDMLHM

DOI: <https://doi.org/10.17816/fm16308>

EDN: EDMLHM

Morphometric Analysis of Cricoid Cartilage in Russian Adults: A Cross-Sectional Study

Maria P. Poletaeva¹, Rizky M. Boedi², Nikolaos Angelakopoulos^{3,4}, Ademir Franco⁴, Stefano De Luca⁵, Galina V. Zolotenkova¹

¹ Sechenov First Moscow State Medical University, Moscow, Russia;

² Universitas Diponegoro, Semarang, Indonesia;

³ University of Bern, Bern, Switzerland;

⁴ Faculdade São Leopoldo Mandic, Campinas, Brazil;

⁵ University of Oviedo, Oviedo, Spain

ABSTRACT

BACKGROUND: A detailed understanding of cricoid cartilage dimensions is essential for various medical procedures, including surgical and emergency medicine, accurate identification in forensic medicine, and analyzing neck injuries. However, there are no dedicated studies on the morphology and morphometric analysis of the cricoid cartilage in the adult Russian population.

AIM: To collect and analyze the morphometric parameters of the adult cricoid cartilage in the Russian population and to compare the findings with similar studies on other populations.

METHODS: This observational cross-sectional single-center study included adult cadavers of either sex with no prior history of significant laryngeal surgery or pathology. Seventeen morphometric measurements were performed using a digital Vernier caliper and an electronic balance to assess sexual dimorphism and anatomical variation.

RESULTS: Sixty-seven formalin-fixed human larynges (37 M, 30 F) were examined. The study confirmed significant sexual dimorphism, with male cartilages being consistently larger than female cartilages across all parameters. No significant bilateral asymmetry was observed. In a global comparison, the dimensions of the Russian cohort were found to be larger than those of Western Indian populations, but smaller than Nigerian populations, showing the closest alignment with data from German and Korean cohorts.

CONCLUSIONS: The findings demonstrate that cricoid cartilage morphology is significantly influenced by sex and population ancestry. This study provides a valuable anatomical baseline that can enhance surgical planning, improve radiological assessments, and increase the accuracy of identification in forensic medicine, particularly for unidentified remains.

Keywords: cricoid cartilage; larynx; morphology; morphometry; sex determination.

To cite this article:

Poletaeva MP, Boedi RM, Angelakopoulos N, Franco A, De Luca S, Zolotenkova GV. Morphometric Analysis of Cricoid Cartilage in Russian Adults: A Cross-Sectional Study. *Russian Journal of Forensic Medicine*. 2025;11(4):338–346. DOI: 10.17816/fm16308 EDN: EDMLHM

DOI: <https://doi.org/10.17816/fm16308>

EDN: EDMLHM

俄罗斯联邦成年人群环状软骨形态测量学分析：一项横断面研究

Maria P. Poletaeva¹, Rizky M. Boedi², Nikolaos Angelakopoulos^{3,4}, Ademir Franco⁴, Stefano De Luca⁵, Galina V. Zolotenkova¹

¹ Sechenov First Moscow State Medical University, Moscow, Russia;

² Universitas Diponegoro, Semarang, Indonesia;

³ University of Bern, Bern, Switzerland;

⁴ Faculdade São Leopoldo Mandic, Campinas, Brazil;

⁵ University of Oviedo, Oviedo, Spain

摘要

论证：深入了解环状软骨的尺寸对于规划和实施医疗干预（包括外科手术与紧急治疗）、精准的法医学个体身份识别以及颈部损伤研究都至关重要。然而，此前尚未在俄罗斯联邦成年人群中对环状软骨的形态学及形态测量学参数进行评估。

目的：收集并分析俄罗斯联邦成年人群环状软骨的形态测量学特征数据，并将所得数据与其他人群的类似研究结果进行比较。

方法：开展了一项观察性、横断面、抽样性、单中心研究。研究纳入了取自未接受过广泛外科手术且喉部无病理改变的成年男女尸体的喉部解剖标本。研究共进行了17项形态测量，使用数显卡尺测量线性参数，并使用电子天平称重，以分析性别二型性及解剖学变异。

结果：分析了67例经福尔马林固定的人喉标本（男性37例，女性30例）。研究结果证实了环状软骨存在显著的性别二型性：男性的所有测量参数均稳定大于女性。未观察到明显的双侧不对称性。与世界其他地区的数据比较显示，俄罗斯人群的环状软骨尺寸大于西印度人群，但小于尼日利亚人群。其尺寸与德国及韩国人群的数据相当。

结论：所获数据表明，个体的性别与种族归属对环状软骨的形态特征具有显著影响。本研究获得的宝贵解剖学资料，有助于提升外科手术规划与影像学研究的质量，并能提高法医学鉴定的准确性，特别是对于未知骸骨的身份识别。

关键词：环状软骨；喉；形态学；形态测量学；性别鉴定。

引用本文：

Poletaeva MP, Boedi RM, Angelakopoulos N, Franco A, De Luca S, Zolotenkova GV. 俄罗斯联邦成年人群环状软骨形态测量学分析：一项横断面研究. *Russian Journal of Forensic Medicine*. 2025;11(4):338–346. DOI: 10.17816/fm16308 EDN: EDMLHM

收到: 06.08.2025

接受: 28.11.2025

发布日期: 31.12.2025

ОБОСНОВАНИЕ

Гортань — жизненно важный элемент дыхательной системы, выполняющий одновременно функции сфинктера и органа голосообразования [1, 2]. Глубокое знание анатомии, размеров и формы гортани имеет критическое значение для успешного проведения медицинских вмешательств, в том числе интубации трахеи, крикотириотомии и операций на гортани [2–4]. Её хрящевой скелет состоит из непарных хрящей (щитовидный, перстневидный, надгортанный) и парных хрящей (черпаловидные, рожковидные, клиновидные) [5]. До начала полового созревания размеры гортани у мальчиков и девочек сопоставимы, хотя и варьируют в зависимости от возраста. После полового созревания гортань у мужчины становится существенно крупнее по сравнению с гортанью женщины. Хотя в размерах увеличиваются все хрящи в составе гортани, их специфические морфологические характеристики различаются и зависят от множества факторов [6–13]. Как и большинство хрящей, перстневидный хрящ, ключевой гиалиновый элемент каркаса гортани, с возрастом может подвергаться окостенению [6–8, 10]. Он состоит из задней четырёхугольной пластинки и узкой передней дуги. Перстневидный хрящ — это единственный хрящ, который образует замкнутое кольцо вокруг воздухоносного пути, поэтому служит анатомическим ориентиром при проведении операций и основной точкой доступа к дыхательным путям [3, 7].

Проведено множество исследований по изучению широкого спектра размеров и морфологических характеристик хрящей гортани с учётом таких факторов, как пол, возраст и этническая принадлежность. В некоторых исследованиях оценивали общие морфометрические характеристики гортани [1, 2, 4, 10] и щитовидного хряща [8, 11, 12], но не меньший научный интерес представляют также особенности морфометрии перстневидного хряща в различных популяциях [13–19]. Результаты исследований демонстрируют устойчивые различия в размерах и даже форме хрящей гортани между мужчинами и женщинами, а также между жителями разных географических регионов и представителями разных этнических групп [20]. Знание размеров хрящей гортани и трахеи необходимо анестезиологам, отоларингологам, фоониатрам и логопедам. Особенно важно комплексное изучение морфологии перстневидного хряща для хирургов и онкологов, проводящих сложные операции на хрящевом скелете гортани, поскольку от точности определения размеров анатомических структур зависит успех таких вмешательств. Эти знания могут быть применены в различных сферах судебной медицины, включая определение пола и возраста при идентификации тел, а также анализ повреждений шейного отдела, вызванных тупой травмой [8, 11]. Тем не менее до настоящего времени исследования по оценке морфологических и морфометрических параметров перстневидного хряща у взрослого населения Российской Федерации не проводили.

ЦЕЛЬ

Собрать и проанализировать данные о морфометрических характеристиках перстневидного хряща у взрослого населения Российской Федерации и сравнить полученные данные с результатами аналогичных исследований в других популяциях.

МЕТОДЫ

Дизайн исследования

Проведено наблюдательное одномоментное выборочное одноцентровое исследование.

Критерии соответствия

Критерии включения: препараты из тканей трупов взрослых людей обоего пола, не подвергавшихся обширным хирургическим вмешательствам и не имеющих патологических изменений в области гортани.

Критерии исключения: признаки деформации гортани, повреждение хрящевых структур, а также наличие подтверждённого прижизненного заболевания, которое может привести к изменению анатомического строения гортани, включая опухоли и инфекции.

Условия проведения

Исследование проведено в отделении судебно-медицинской экспертизы Бюро судебно-медицинской экспертизы Департамента здравоохранения Москвы.

Продолжительность исследования

Исследование проведено в период с 2019 по 2021 год.

Целевые показатели исследования

Морфометрические характеристики перстневидного хряща у взрослого населения Российской Федерации.

Методы измерения целевых показателей

Каждый препарат гортани отделили от окружающих тканей, начиная от подъязычной кости и заканчивая третьим хрящевым полукольцом трахеи. Затем выделили гортанные суставы и тщательно удалили все связанные с ними мягкие ткани и слизистые оболочки для обеспечения изоляции перстневидного хряща. Перед исследованием образцы хрящей законсервировали в 5% растворе формалина. С помощью цифрового штангенциркуля Vernier (DIN 862; точность: 0,01 мм) измерили 17 морфометрических параметров. Для определения общей массы образцов использовали электронные весы MH-500 (Kromatech, Китай) (точность: 0,01 г). Измерения выполняли с использованием чётко определённых анатомических ориентиров, указанных на рис. 1 и 2. Основными параметрами были внутренний переднезадний диаметр (X1), наружный нижний переднезадний диаметр (X4) и внутренний

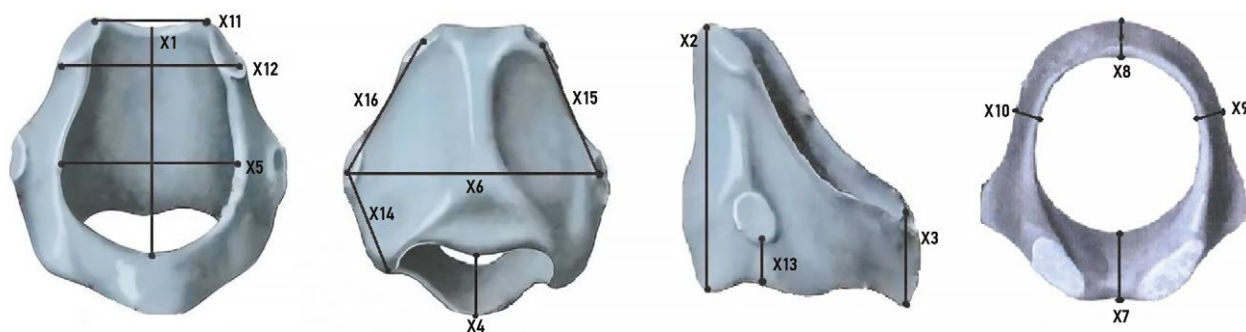


Рис. 1. Анатомические ориентиры для измерения перстневидного хряща: внутренний переднезадний диаметр (X1) и поперечный диаметр (X5); вертикальная высота пластинки перстневидного хряща (X2) и дуги (X3) по срединной линии; наружный нижний переднезадний диаметр (X4); поперечное расстояние между суставными поверхностями перстнещитовидного сустава (X6); толщина пластинки (X7) и дуги (X8); толщина боковых поверхностей правой (X9) и левой (X10) пластинок; расстояние между суставными поверхностями между верхней (X11) и нижней (X12) точками перстнечерпаловидных суставов. Дополнительные измерения: расстояние от нижнего края правой (X13) и левой (X14) суставной поверхности перстнещитовидного сустава до нижнего края хряща; расстояние между правой (X15) и левой (X16) суставными поверхностями перстнечерпаловидного и перстнещитовидного суставов.

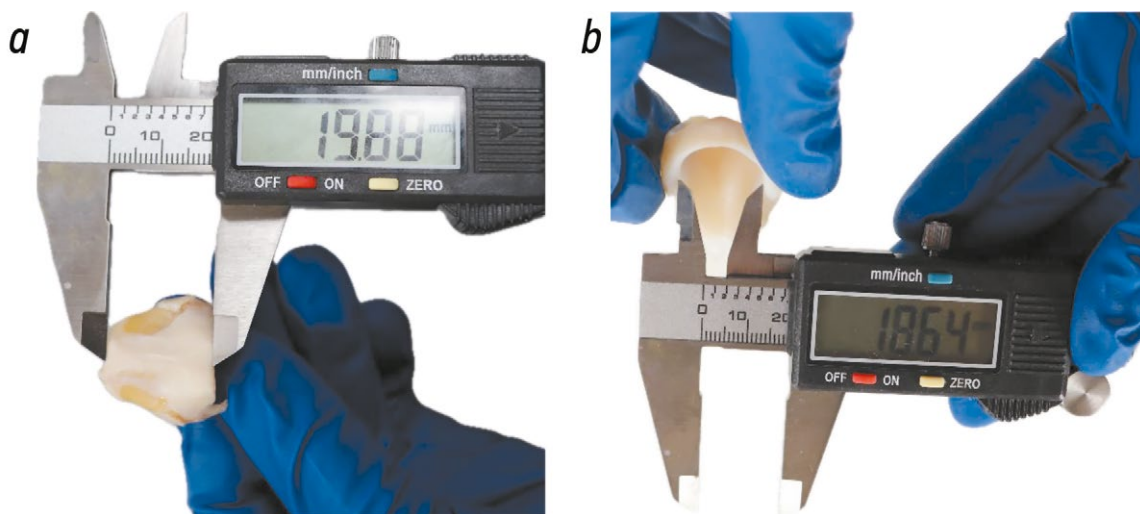

Рис. 2. Методика морфометрических измерений перстневидного хряща: *a* — высота пластинки перстневидного хряща (X2), определяемая как вертикальное расстояние между верхним и нижним краями по срединной линии; *b* — внутренний поперечный диаметр (X5), определяемый как наибольшее расстояние между боковыми стенками просвета перстневидного хряща.

поперечный диаметр (X5). Вертикально вдоль соответствующих срединных линий измеряли высоту пластинки (X2) и дуги (X3) перстневидного хряща. Толщину соответствующих структур измеряли по срединным линиям пластинки (X7) и дуги (X8), а также по боковым поверхностям правой (X9) и левой (X10) пластинок. Для измерения суставных поверхностей определили следующие параметры: поперечное расстояние между суставными поверхностями перстнещитовидного сустава (X6), расстояние между верхней (X11) и нижней (X12) точками суставных поверхностей перстнечерпаловидного сустава, расстояние от нижнего края суставной поверхности перстнещитовидного сустава до нижнего края перстнещитовидного хряща справа (X13) и слева (X14), а также расстояние между суставными поверхностями перстнечерпаловидного и перстнещитовидного суставов справа (X15) и слева (X16). В завершение определили общую массу перстневидного хряща

в граммах (X17). Для обеспечения межэкспертной надёжности все измерения выполняли независимо друг от друга два исследователя (МП и ГЗ).

Данные регистрировали в программе Microsoft Excel® 2013 (Microsoft Corporation, США).

Этическая экспертиза

Исследование одобрено этическим комитетом Первого Московского государственного медицинского университета имени И.М. Сеченова (Сеченовский университет) (протокол № 02-18 от 14.02.2018).

Статистический анализ

Статистический анализ выполняли с помощью пакета программ SPSS® (версия 21.0) (IBM Corp., США). Для каждого морфометрического параметра рассчитали показатели описательной статистики, включая среднее

значение (M), стандартное отклонение (SD) и диапазон значений (минимальное и максимальное). Для сравнения средних размеров препаратов, полученных от мужчин и женщин, использовали *t*-критерий Стьюдента для независимых выборок. Различия считали статистически значимыми при значении $p < 0,05$.

РЕЗУЛЬТАТЫ

Характеристики выборки

В исследование включили 67 препаратов гортани, полученных от трупов взрослых людей, включая 37 мужчин (средний возраст: $51,1 \pm 21,9$ года) и 30 женщин (средний возраст: $57,9 \pm 18,1$ года).

Основные результаты исследования

У мужчин все измеренные морфометрические параметры перстневидного хряща были статистически значимо больше, чем у женщин ($p < 0,05$ для всех сравнений). В табл. 1 представлены конкретные средние значения, стандартные отклонения и диапазоны значений для обоих полов. По результатам морфологического анализа статистически значимой асимметрии в размерах между правой и левой частями хряща ни у мужчин, ни у женщин

не обнаружено. Во всех исследованных образцах поперечный диаметр превышал переднезадний. Соотношение поперечного и переднезаднего диаметров составило 1,92 у мужчин и 2,05 у женщин.

При измерении дуги и пластинки перстневидного хряща также отмечены статистически значимые различия (см. табл. 1). Во всех случаях высота пластинки существенно превышала высоту дуги, в среднем в 3,6 раза у мужчин и 3,8 раза у женщин.

Кроме того, следует отметить, что средняя масса перстневидного хряща (X17) у мужчин приблизительно в 1,7 раза больше, чем у женщин (см. табл. 1). Приведённые данные свидетельствуют о выраженном половом диморфизме морфометрических параметров перстневидного хряща во взрослой популяции.

ОБСУЖДЕНИЕ

Резюме основных результатов исследования

Перстневидный хрящ у взрослого населения Российской Федерации имеет овальную форму, поскольку независимо от пола поперечный диаметр существенно превышает переднезадний. По всем исследованным параметрам отмечен также выраженный половой диморфизм, включая

Таблица 1. Результаты морфометрического анализа перстневидного хряща

Параметр	Мужской пол		Женский пол		<i>p</i>
	M±SD	Min–Max	M±SD	Min–Max	
Переднезадний диаметр (X1), мм	32,5±2,9	23,6–38,3	26,9±1,7	24,4–29,6	<0,001
Высота пластинки (X2), мм	24,1±2,2	18,3–30,0	20,2±2,9	17,0–31,1	<0,001
Высота дуги (X3), мм	6,5±1,0	5,0–9,2	5,3±0,7	4,0–6,5	<0,001
Нижний переднезадний диаметр (X4), мм	25,5±3,1	17,3–36,7	20,8±1,4	18,7–22,8	<0,001
Поперечный диаметр (X5), мм	16,9±2,4	12,6–22,8	13,1±1,6	10,3–16,4	<0,001
Расстояние между суставными поверхностями перстнещитовидного сустава (X6), мм	29,7±3,9	22,2–35,7	23,6±2,4	19,1–28,6	<0,001
Толщина пластинки (по срединной линии) (X7), мм	5,5±0,67	4,3–7,2	4,4±0,84	3,1–6,7	<0,001
Толщина дуги (по срединной линии) (X8), мм	3,2±0,6	2,2–5,1	2,3±0,3	1,6–2,8	<0,001
Толщина правой пластинки (латерально) (X9), мм	7,8±1,4	4,7–11,1	5,9±1,0	4,0–7,7	<0,001
Толщина левой пластинки (латерально) (X10), мм	7,5±1,3	4,5–10,4	5,6±1,1	3,9–7,6	<0,001
Верхнее расстояние между суставными поверхностями перстнещитовидного сустава (X11), мм	15,7±2,1	9,2–18,8	11,1±2,1	6,8–14,6	<0,001
Нижнее расстояние между суставными поверхностями перстнещитовидного сустава (X12), мм	21,5±1,9	16,2–25,9	17,1±1,6	14,6–19,7	<0,001
Расстояние от суставной поверхности до края справа (X13), мм	7,8±2,2	0,1–12,4	6,3±2,1	0,4–11,2	0,002
Расстояние от суставной поверхности до края слева (X14), мм	8,3±1,9	4,1–12,1	6,4±1,2	3,9–8,9	<0,001
Расстояние между суставными поверхностями справа (перстнещитовидный к перстнещитовидному) (X15), мм	9,0±2,0	5,1–14,0	7,4±2,6	4,4–15,4	0,007
Расстояние между суставными поверхностями слева (перстнещитовидный к перстнещитовидному) (X16), мм	9,0±2,3	1,7–13,6	7,4±1,8	5,5–12,5	0,003
Масса (X17), г	5,7±1,0	2,5–8,4	3,2±0,9	2,0–5,7	<0,001

Примечание. Все значения представлены в виде M±SD, где M — среднее значение, SD — стандартное отклонение. Кроме того, указаны диапазоны минимальных и максимальных значений (Min–Max).

размеры, толщину и массу хряща: у мужчин указанные параметры были статистически значимо больше, чем у женщин. В контексте международных исследований выявлено наиболее выраженное сходство морфометрических характеристик в российской когорте с популяциями Германии и Южной Кореи. Для сравнения, у жителей Нигерии хрящи, как правило, крупнее, а у жителей Индии — меньше.

Интерпретация результатов

Проведённые измерения позволят установить морфометрические характеристики перстневидного хряща у взрослого населения России и в дальнейшем соотнести эти данные с распространёнными в мировой науке представлениями о размерах хрящей гортани. Настоящее исследование представляет первое в России комплексное изучение морфометрических характеристик перстневидного хряща. Полученные результаты крайне значимы для клинической и судебно-медицинской практики. На основании статистически значимых различий между данной и другими исследуемыми когортами можно сделать вывод о важности применения популяционных сведений для повышения безопасности и эффективности медицинских вмешательств, а также для повышения точности судебно-медицинской идентификации. В настоящем исследовании все размеры перстневидного хряща у мужчин статистически значимо больше, чем у женщин, что соответствует широкому консенсусному заключению на основании ранее опубликованной научной работы [22].

Полученные данные указывают на сходство морфометрических характеристик у населения России и некоторых популяций Европы и Восточной Азии, и их отличие от других. Например, высота пластинки перстневидного хряща у мужчин в России ($24,1 \pm 2,2$ мм) сопоставима с высотой пластинки у мужчин в Германии ($24,6 \pm 1,84$ мм) [14], но меньше, чем у мужчин в Нигерии ($26,5 \pm 6,3$ мм) [12]. Минимальная толщина пластинки выявлена у представителей изученных популяций в Индии и Южной Кореи: $2,82 \pm 0,14$ мм у мужчин в Индии [15] и $5,5 \pm 0,67$ мм у мужчин в России. Аналогичная тенденция отмечена в отношении высоты дуги перстневидного хряща, наименьшие значения которой зарегистрированы в российской когорте ($6,5 \pm 1,0$ мм у мужчин), наибольшие — в Нигерии ($8,35 \pm 4,3$ мм у мужчин) и Индии ($7,69 \pm 0,63$ мм у мужчин) [10, 15, 16].

Ключевым морфологическим признаком перстневидного хряща является его форма, которую определяют как соотношение поперечного и переднезаднего диаметров. В российской выборке поперечный диаметр (X5) ($16,9 \pm 2,4$ мм у мужчин) существенно превышал переднезадний (X1) ($32,5 \pm 2,9$ мм у мужчин), что указывает на явно овальную форму входа в гортань. Для сравнения, в нигерийской популяции разница между поперечным ($29,84 \pm 0,61$ мм) и переднезадним диаметрами была наименьшей, что свидетельствует о практически

круглой форме входа [10]. В других исследованиях сообщали о разнообразии форм хряща. Например, в работе V. Anand и соавт. [15] преобладала яйцевидная форма, тогда как в исследовании M. Joshi [13] предложена более подробная классификация для описания индийской когорты: отмечено смешение яйцевидной (46%), овальной (38%) и других форм. Указанные популяционные различия в форме перстневидного хряща подтверждают риски использования обобщённой анатомической модели при проведении клинических вмешательств.

Кроме того, следует отметить, что масса перстневидного хряща в российской популяции ($5,7 \pm 1,0$ г у мужчин) существенно превышала показатели из других исследований, включая работу M. Joshi [13] по изучению индийской популяции ($4,27 \pm 1,31$ г), и соответствовала максимальным значениям, зарегистрированным в европеоидной выборке в исследовании W.M. Maue и соавт. [23] (5,8 г). Указанные данные ещё раз подчёркивают выраженную вариабельность показателя между популяциями. Результаты всех проведённых исследований демонстрируют устойчивый половой диморфизм и подтверждают наличие корреляции между размером гортани и такими параметрами, как возраст и рост [13, 22, 23]. Это указывает на многофакторное влияние на анатомические характеристики гортани и определяет направления дальнейших исследований.

Ограничения исследования

Следует принять во внимание ограничения исследования. Во-первых, сравнение морфометрических данных разных исследований — сложная задача. Разнообразие методик вскрытия и критериев определения анатомических ориентиров может привести к несоответствиям, которые сложно учесть даже при максимально подробном описании методологии исследования. Во-вторых, во всех рассматриваемых исследованиях, в том числе в данном, использовали образцы, зафиксированные в растворе формалина. Известно, что фиксация в формалине вызывает усадку и затвердевание тканей, что может приводить к систематическим расхождениям между посмертно измеренными значениями и истинными прижизненными размерами [23, 24]. В-третьих, результаты проведённого исследования имеют ограниченную применимость за пределами выборки вследствие её небольшого объёма. Несмотря на принятые меры по обеспечению надёжности измерений, включая привлечение двух независимых экспертов и регистрацию средних значений, для валидации данных на более широкой популяции необходимо увеличение выборки и более детальный анализ с учётом таких факторов, как возраст и тип телосложения. В будущем следует рассматривать более широкую выборку и при необходимости использовать современные методы визуализации для сопоставления данных по фиксированным образцам с прижизненными размерами.

ЗАКЛЮЧЕНИЕ

Результаты настоящего исследования обладают существенным потенциалом для применения в клинической и судебно-медицинской практике, обусловленным анализом популяционных различий. Клиницистам и хирургам следует учитывать популяционные особенности анатомии гортани для безопасного и эффективного проведения вмешательств на передней поверхности шеи. Знание морфометрических различий необходимо также в судебно-медицинской практике, поскольку позволяет более точно определять половую принадлежность скелетированных останков.

ДОПОЛНИТЕЛЬНАЯ ИНФОРМАЦИЯ

Вклад авторов. М.П. Полетаева — разработка методологии, работа с данными, валидация, формальный анализ, проведение исследования, написание текста рукописи; R.M. Boedi, N. Angelakopoulos, A. Franco, S. De Luca — написание черновика рукописи, валидация, пересмотр и редактирование текста рукописи; Г.В. Золотенкова — концепция исследования, работа с данными, валидация, руководство исследованием, пересмотр и редактирование текста рукописи, администрирование проекта. Все авторы одобрили рукопись (версию для публикации), а также согласились нести ответственность за все аспекты работы, гарантируя надлежащее рассмотрение и решение вопросов, связанных с точностью и добросовестностью любой её части.

Этическая экспертиза. Исследование одобрено этическим комитетом Первого Московского государственного медицинского университета имени И.М. Сеченова (Сеченовский университет) (протокол № 02-18 от 14.02.2018).

Источники финансирования. Отсутствуют.

Раскрытие интересов. Авторы заявляют об отсутствии отношений, деятельности и интересов за последние три года, связанных с третьими лицами (коммерческими и некоммерческими организациями), интересы которых могут быть затронуты содержанием статьи.

Оригинальность. При создании настоящей работы авторы не использовали ранее полученные и опубликованные сведения (данные, текст, иллюстрации).

Доступ к данным. Редакционная политика в отношении совместного использования данных к настоящей работе не применима.

Генеративный искусственный интеллект. При создании настоящей статьи технологии генеративного искусственного интеллекта не использовались.

Рассмотрение и рецензирование. Настоящая работа подана в журнал в инициативном порядке и рассмотрена по обычной процедуре. В рецензировании участвовали один внешний рецензент и член редакционной коллегии журнал.

ADDITIONAL INFORMATION

Author contributions: M.P. Poletaeva: methodology, data curation, validation, formal analysis, investigation, writing; R.M. Boedi, N. Angelakopoulos, A. Franco, S. De Luca: writing—original draft, validation, writing—review & editing; G.V. Zolotenkova: conceptualization, data curation, validation, supervision, writing—review & editing, project administration. Thereby, all authors provided approval of the version to be published and agree to be accountable for all aspects of the work in ensuring that questions related to the accuracy or integrity of any part of the work are appropriately investigated and resolved.

Ethics approval: The study was approved by the Ethical Committee of Sechenov First Moscow State Medical University (Sechenov University) (Protocol No. 02-18 dated 14 February 2018).

Funding sources: No funding.

Disclosure of interests: The authors have no relationships, activities, or interests for the last three years related to for-profit or not-for-profit third parties whose interests may be affected by the content of the article.

Statement of originality: When creating this work, the authors did not use previously published information (text, illustrations, data).

Data availability statement: The editorial policy on data sharing does not apply to this work.

Generative AI: Generative AI technologies were not used for this article creation.

Provenance and peer-review: This article was submitted to the Journal on an unsolicited basis and reviewed according to the usual procedure. The peer-review process involved one external reviewer, and a member of the Editorial Board.

СПИСОК ЛИТЕРАТУРЫ | REFERENCES

- Joshi MM, Joshi SS, Joshi SD. The morphological study of adult human larynx in a Western Indian population. *Journal of Laryngology and Voice*. 2011;1(2):50. doi: 10.4103/2230-9748.85062
- Jotz GP, Stefani MA, Pereira da Costa Filho O, et al. A morphometric study of the larynx. *Journal of Voice*. 2014;28(6):668–672. doi: 10.1016/j.jvoice.2014.03.008
- Poornima GC, Dakshayini KR. A study of morphometry of adult human larynx and its importance in clinical applications. *International Journal of Anatomy and Research*. 2017;5(2.1):3713–3717. doi: 10.16965/ijar.2017.155
- Enver N. A morphometric analysis of laryngeal anatomy: A cadaveric study. *The Turkish Journal of Ear Nose and Throat*. 2018;28(2):71–77. doi: 10.5606/Tr-ENT.2018.35229
- Noordzij JP, Ossoff RH. Anatomy and Physiology of the Larynx. *Otolaryngologic Clinics of North America*. 2006;39(1):1–10. doi: 10.1016/j.otc.2005.10.004
- Liu S, Cheng L, Qi W, et al. Age-related change of the dimensions of the cricoid cartilage in adults. *Annals of Otolaryngology, Rhinology & Laryngology*. 2020;130(2):153–160. doi: 10.1177/0003489420940339 EDN: YRSWUB
- Liu S, Qi W, Zhang X, Dong Y. The development of the cricoid cartilage and its implications for the use of endotracheal tubes in the pediatric population. *Pediatric Anesthesia*. 2019;30(1):63–68. doi: 10.1111/pan.13772
- Jadav D, Shedje R, Kanchan T, et al. Age-related changes in thyroid and cricoid cartilages: An autopsy based radiological analysis. *Journal of Forensic and Legal Medicine*. 2022;85:102299. doi: 10.1016/j.jflm.2021.102299 EDN: QSZEMW
- Ajmani M, Jain S, Saxena S. A metrical study of laryngeal cartilages and their ossification. *Anatomischer Anzeiger*. 1980;148(1):42–48. Available from: <https://pubmed.ncbi.nlm.nih.gov/7212281/>
- Ajmani ML. A metrical study of the laryngeal skeleton in adult Nigerians. *Journal of Anatomy*. 1990;171:187–191. Available from: <https://pmc.ncbi.nlm.nih.gov/articles/PMC1257140/>
- Poletaeva MP. The possibilities for sex determination based on the specific anatomical features of the human thyroid cartilage. *Forensic Medical Expertise*. 2017;60(4):21–24. doi: 10.17116/sudmed201760421-24 EDN: ZBKSLJL
- Sahoo S, Mallick A, Sethi A, et al. Morphometric cadaveric analysis of thyroid cartilage in Indian adults with comparative review of studies on other ethnic population. *International Journal of Otorhinolaryngology and Head and Neck Surgery*. 2021;7(2):287. doi: 10.18203/issn.2454-5929.ijohns20210158 EDN: DUEXHL
- Joshi M. Morphometric study of cricoid cartilages in Western India. *Australasian Medical Journal*. 2011;4(10):542–547. doi: 10.4066/AMJ.2011.816
- Eckel HE, Sittel C, Zorowka P, Jerke A. Dimensions of the laryngeal framework in adults. *Surgical and Radiologic Anatomy*. 1994;16(1):31–36. doi: 10.1007/bf01627918 EDN: OZUWJP
- Anand V, Sharma H, Sethi A, Sahoo S. Morphometric analysis of human cricoid cartilage: a cadaveric study. *International Journal of Otorhinolaryngology and Head and Neck Surgery*. 2017;4(1):63. doi: 10.18203/issn.2454-5929.ijohns20175054

16. Singla RK, Kaur R, Laxmi V, et al. Morphology and morphometry of adult human cricoid cartilage: a cadaveric study in North Indian population. *International Journal of Anatomy and Research*. 2015;3(1):910–914. doi: 10.16965/ijar.2015.109
17. Kim IS, Song CH. Morphometric study of cricoid cartilage in Korean. *Korean Journal of Physical Anthropology*. 2017;30(1):15. doi: 10.11637/kjpa.2017.30.1.15
18. Jotz GP, Leao HZ, da Costa Filho OP, et al. The asymmetry index of the cricoid cartilage and the external angle of the thyroid cartilage. A sex-related study. *Eur J Anat*. 2007;11(1):1–7. Available from: <https://eurjanat.com/v1/data/pdf/eja.07010001.pdf>
19. Flho JAX, Bohadana SC, Tsuji DH, et al. Anatomy of the Cricothyroid Articulation: Differences between Men and Women. *Annals of Otolaryngology & Laryngology*. 2005;114(3):250–252. doi: 10.1177/000348940511400316
20. Jain M, Dhall U. Morphometry of the thyroid and cricoid cartilages in adults on C.T. scan. *Journal of Anatomical Society of India*. 2010;59(1):19–23. doi: 10.1016/S0003-2778(10)80005-X
21. Association GAotWM. World Medical Association Declaration of Helsinki: ethical principles for medical research involving human subjects. *The Journal of the American College of Dentists*. 2014;81(3):14–18. Available from: <https://pubmed.ncbi.nlm.nih.gov/25951678/>
22. Zieliński R. Morphometrical study on senile larynx. *Folia Morphologica*. 2001;60(2):73–78. Available from: <https://pubmed.ncbi.nlm.nih.gov/11407146/>
23. Maue WM, Dickson DR. Cartilages and ligaments of the adult human larynx. *Archives of Otolaryngology - Head and Neck Surgery*. 1971;94(5):432–439. doi: 10.1001/archotol.1971.00770070678008
24. Paramasivan S, Padhye V, Loft C, et al. Evaluation of the temporal relationship between formalin submersion time and routine tissue processing on resected head and neck specimen size. *Australian Journal of Otolaryngology*. 2021;4. doi: 10.21037/ajo-20-46

ОБ АВТОРАХ

* **Поletaева Мария Петровна**, канд. мед. наук, доцент;

адрес: Россия, 119992, Москва, ул. Трубецкая, д. 8;

ORCID: 0000-0003-0542-100X;

eLibrary SPIN: 4910-8281;

e-mail: poletaeva_m_p@staff.sechenov.ru

Boedi Rizky Merdietio, доцент;

ORCID: 0000-0002-5045-6773;

e-mail: rizkymerdietio@lecturer.undip.ac.id

Angelakopoulos Nikolaos;

ORCID: 0000-0001-8511-4645;

e-mail: nikolaos.angelakopoulos@unibe.ch

Franco Ademir;

ORCID: 0000-0002-1417-2781;

e-mail: franco.gat@gmail.com

De Luca Stefano;

ORCID: 0000-0002-4597-5018;

e-mail: stfndlc@gmail.com

Золотенкова Галина Вячеславовна, д-р мед. наук, профессор;

ORCID: 0000-0003-1764-2213;

eLibrary SPIN: 1685-1802;

e-mail: zolotenkova.galina@bk.ru

AUTHORS' INFO

* **Mariya P. Poletaeva**, MD, Cand. Sci. (Medicine), Assistant Professor;

address: 8 Trubetskaya st, Moscow, Russia, 119992;

ORCID: 0000-0003-0542-100X;

eLibrary SPIN: 4910-8281;

e-mail: poletaeva_m_p@staff.sechenov.ru

Rizky M. Boedi, MD, PhD, Assistant Professor;

ORCID: 0000-0002-5045-6773;

e-mail: rizkymerdietio@lecturer.undip.ac.id

Nikolaos Angelakopoulos, MD;

ORCID: 0000-0001-8511-4645;

e-mail: nikolaos.angelakopoulos@unibe.ch

Ademir Franco, MD, PhD;

ORCID: 0000-0002-1417-2781;

e-mail: franco.gat@gmail.com

Stefano De Luca;

ORCID: 0000-0002-4597-5018;

e-mail: stfndlc@gmail.com

Galina V. Zolotenkova, MD, Dr. Sci. (Medicine), Professor;

ORCID: 0000-0003-1764-2213;

eLibrary SPIN: 1685-1802;

e-mail: zolotenkova.galina@bk.ru

* Автор, ответственный за переписку / Corresponding author